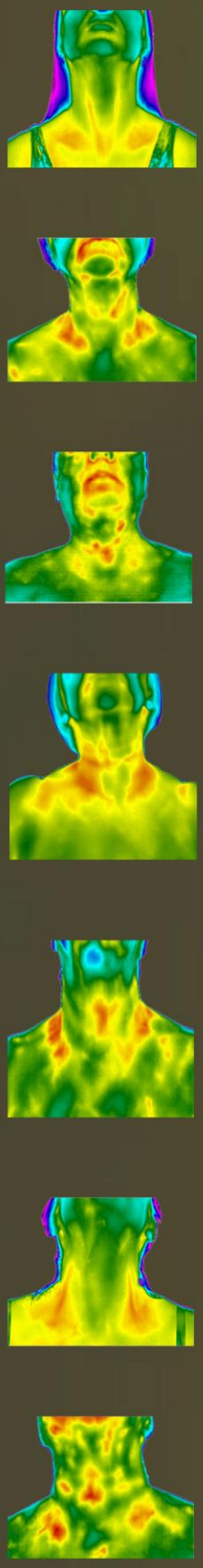

МЕДИЦИНСКОЕ ТЕПЛОВИДЕНИЕ

И.М. Долгов, М.Г. Воловик

ТЕПЛОВИЗИОННАЯ СКРИНИНГ-ДИАГНОСТИКА

Болезни щитовидной железы

АТЛАС ТЕРМОГРАММ

Данная книга - результат работы ученых и специалистов в области медицинских высоких технологий компании «ДИГНОСИС» (г. Москва) в содружестве с разработчиками передовых программных «облачных» технологий и производителями российской тепловизионной техники.
Книга посвящена тепловизионной скрининг-диагностике болезней щитовидной железы.

Год издания: 2020
ISBN: 978-5-16-016490-8
Вид оформления: Переплет 7БЦ
Издательство: НИЦ ИНФРА-М
Дисциплина: Клиническая диагностика
Тематика: Медицина. Фармакология

Издательство: ИНФРА-М

Вид издания: Учебное пособие
Уровень образования: ВО – Магистратура

Авторы:
Долгов Игорь Маратович, Воловик Михаил Григорьевич

Год издания: 2020

Кол-во страниц: 51

ISBN-онлайн: 978-5-16-109361-0

Артикул: 744299.01.99

Долгов, И. М. Тепловизионная скрининг-диагностика. Болезни щитовидной железы: атлас термограмм / И.М. Долгов, М.Г. Воловик. — Москва: Дигносис: ИНФРА-М, 2020. — 51 с. — (Медицинское тепловидение). — DOI 10.12737/1159034. - ISBN 978-5-16-109361-0

УДК 616.441
ББК 54.15я6

ISBN 978-5-16-016490-8 (print)
ISBN 978-5-16-108836-4 (online)

© Долгов И.М., Воловик М.Г., 2020

Аннотация
Медицинское тепловидение — регистрация теплового излучения тела человека в инфракрасном (ИК) диапазоне длин волн (8-14 мкм) с помощью специального прибора — тепловизора. Распределение температур на поверхности тела меняется при любом местном изменении кровотока или метаболизма (при наличии опухоли, воспаления, нагноения, локальных нарушений кровоснабжения и т.п.), поэтому тепловидение — один из немногих современных методов визуализации, отражающих не морфологические, а функциональные изменения в области интереса. В настоящем издании представлены результаты тепловизионного исследования щитовидной железы (ЩЖ) во всем спектре ее состояний, представленных в МКБ-10. Описаны тепловизионные признаки «локальная гипотермия», «локальная гипертермия» и разница между максимальной и минимальной температурой на термограмме (ΔT) как отражение функциональной активности органа. Все случаи (как в норме, так и при патологических процессах) сопровождаются данными стандартных исследований (УЗИ, уровень тиреоидных гормонов в крови). Представленные данные означают, что тепловизионные признаки могут быть маркерами функционального состояния ЩЖ, а сам метод — использоваться для массового скрининга патологии или контроля эффективности лечения.

Resume
The intrinsic nature of living creature is an energy consumption, that observe in any physiological act, be it normal or pathological (inflammation, cell growth, angiogenesis, hormone synthesis, injury repair or something else). Because the substantial part of energy in this processes transform to heat, risk of the local hyperthermia occur. To prevent this, the excessive heat is transferred (through tissue conductivity and blood flow) to the outer tissue (skin) to dissipate. Generally speaking, the superficial thermal emission reflects in particular way the intensity of inner processes: more intensive metabolism produces more heat and, therefore, increase emission and skin temperature and vice versa.
Thermography is the only method to properly record, save and analyze this emission. Discovering the relationship between the skin temperature distribution and human (or animal) condition (both health and disease), modern thermography became an effective additional diagnostic screening tool for early diagnosis of various diseases such as diabetes, thyroid, skin cancer, breast cancer etc. with a lot of advantages, such as existence the rather specific signs for health and a number of diseases, harmless for patients and staff, mobility, convenience to use etc.
The issue focused on thermography evaluation of thyroid glands. Thermography patterns “local hyperthermia”, “local hypothermia” and difference between maximal and minimal temperature (ΔT) on captured image are linked with the diagnostic standards (ultrasound investigation and hormone level) for normal and altered thyroid. It means, that thermography snapshot could be a marker of thyroid gland activity and possible to use for screening (including mass-screening) and treatment efficiency check-up.

АТЛАС ТЕРМОГРАММ (ИЗБРАННЫЕ ПРИМЕРЫ)

Норма

1с2903 Жен/23 года

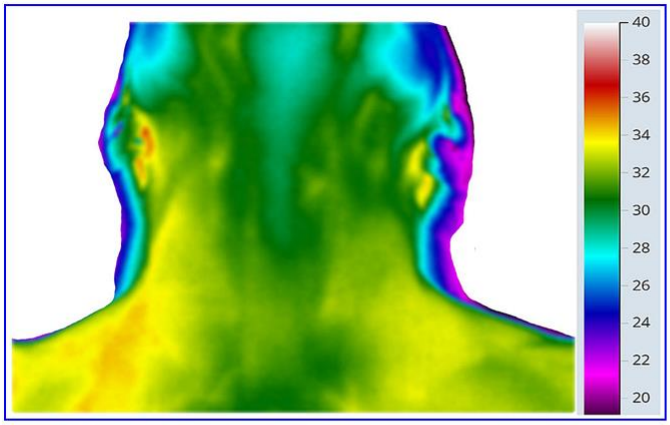

<u>Тепловидение.</u> В проекции щитовидной железы области «локальная гипертермия» или «локальная гипотермия» отсутствуют. ΔT= 0,54°C.
Заключение. Тепловизионных признаков нарушения функции ЩЖ не выявлено.

<u>УЗИ.</u> Контуры ровные, четкие, эхогенность средняя, структура однородная, объем железы – 6,3 см^3, толщина перешейка – 2,5 мм.
Заключение. На момент исследования патологий щитовидной железы не выявлено. Норма.

ТТГ	3,25	мкМЕ/мл	0,27-4,2
Т4 св	14,8	пмоль/л	12-22

Другие формы гипотиреоза [E03]

яр326 Жен/79 лет

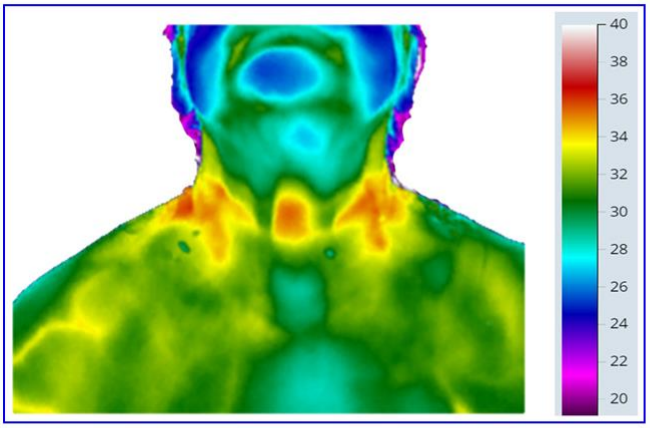

<u>Тепловидение.</u>
В проекции щитовидной железы выявлена область «локальная гипотермия». ΔT= 2,1°C.
Заключение. Тепловизионные признаки нарушения функции ЩЖ.

<u>Выписка из и/б</u>: Гипотиреоз первичный, идиопатический, средней степени тяжести, декомпенсированный.

ТТГ	>100	мкМЕ/мл	0,27-4,2
Т4 св	1,06	пмоль/л	12-22

Thermal imaging screening diagnostics. Thyroid diseases: atlas of thermograms / Dolgov I.M., Volovik M.G. (in Russian) DOI 10.12737/1159034. - ISBN 978-5-16-109361-0. - Текст: электронный. - URL: https://znanium.com/catalog/product/1232762 (дата обращения: 11.03.2021)

- March 2021
- Publisher: Dignosys (Дигносис)
- Editor: ИНФРА-М (Москва)
- ISBN 978-5-16-109361-0

МЕДИЦИНСКОЕ ТЕПЛОВИДЕНИЕ

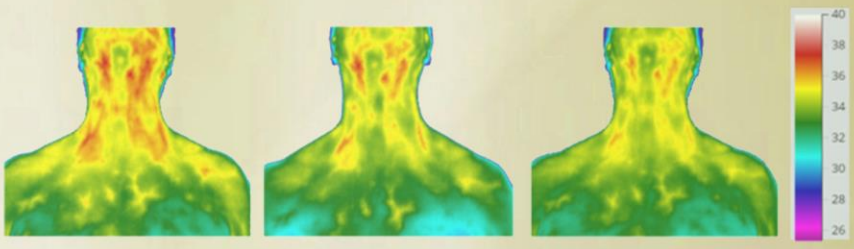

И.М. Долгов, М.Г. Воловик

ТЕПЛОВИЗИОННАЯ СКРИНИНГ-ДИАГНОСТИКА

БОЛЕЗНИ ЩИТОВИДНОЙ ЖЕЛЕЗЫ

АТЛАС ТЕРМОГРАММ

ISBN: 978-5-16-016490-8
9 785160 164908

Дигносис®